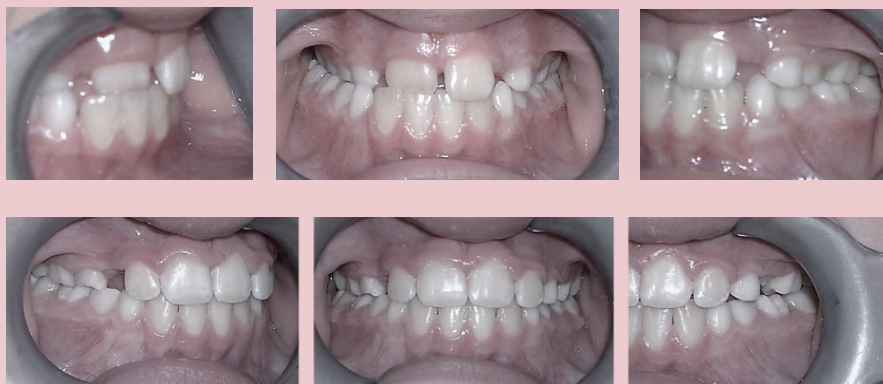
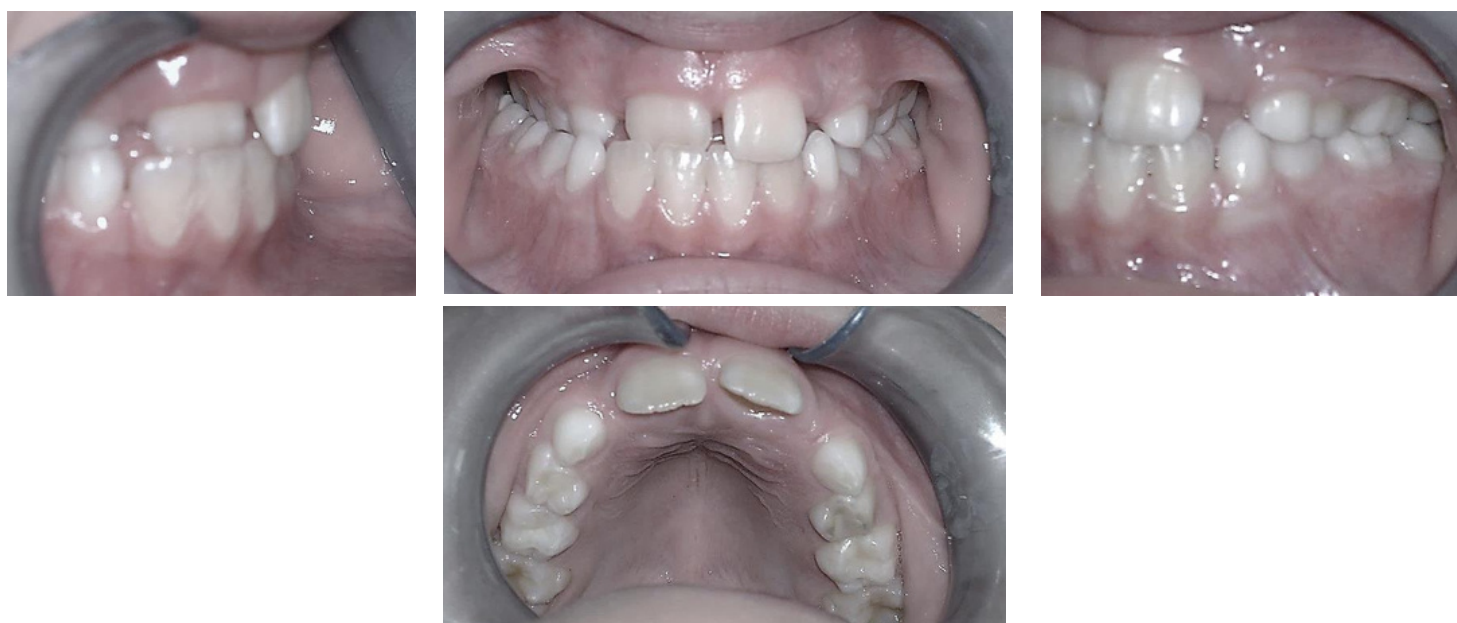
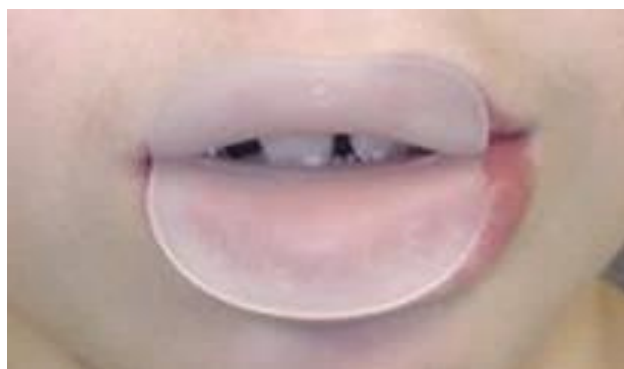**MORSO INCROCIATO
ANTERIORE DESTRO CLASSE III**

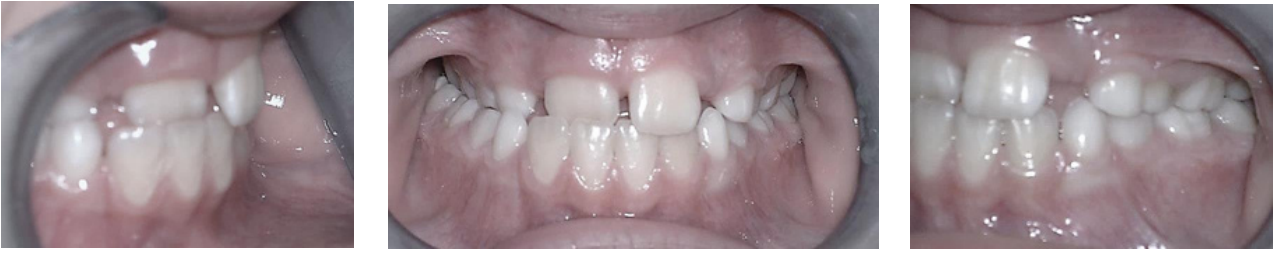Dr. Pietro Manzini



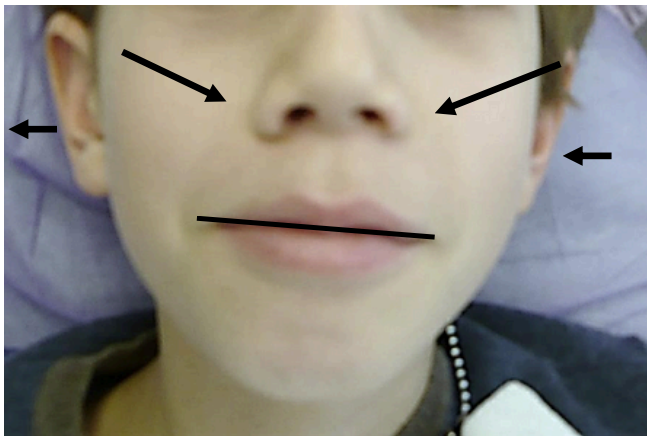
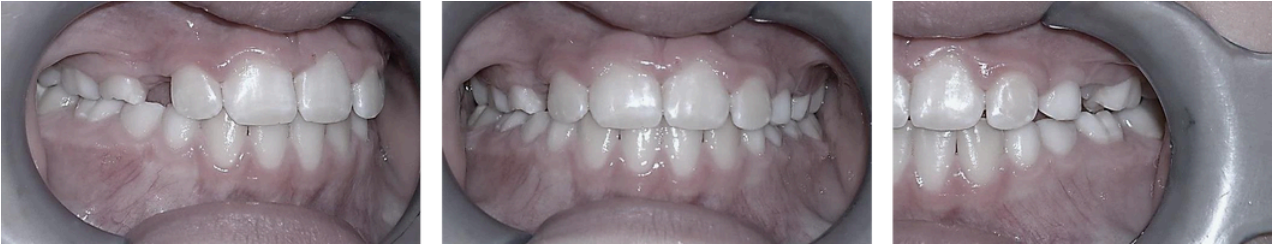IL PAZIENTE DI 7 ANNI, MASCHIO, PRESENTA MORSO INCROCIATO
ANTERIORE DESTRO CLASSE III E TIPO DI DEGLUTIZIONE
"SUZIONE-DEGLUTIZIONE". SI PRESCRIVE L'UTILIZZO DI FROGGY MOUTH.



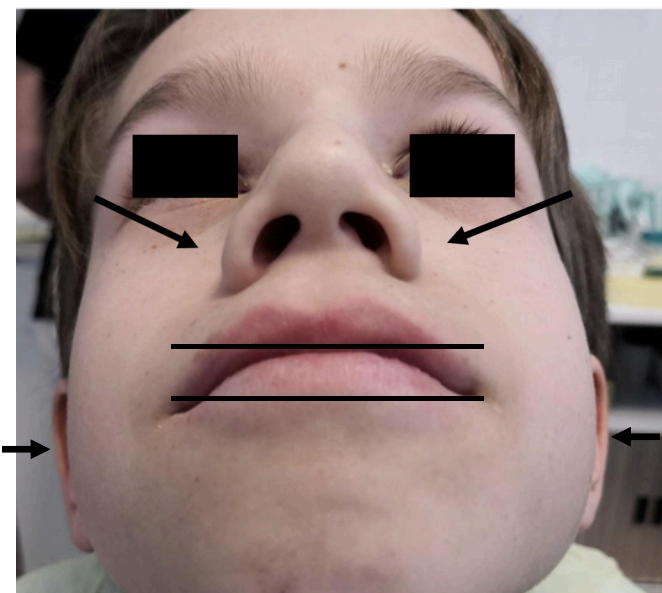INIZIO TRATTAMENTO



DOPO 17 MESI



INIZIO DEL TRATTAMENTO



DOPO 25 MESI



FROGGYMOUTH