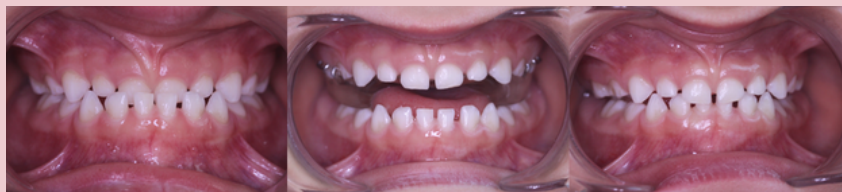

**CLASSE III:  
CROSSBITE ANTERIORE**  
Dr. Ben Younes-Uzan

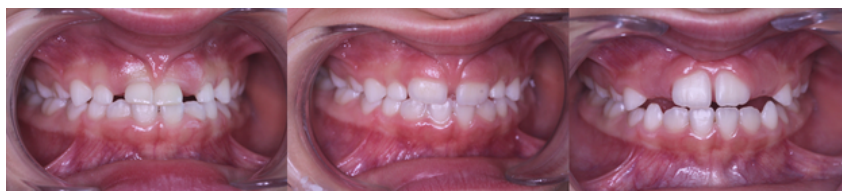

QUESTO È UN CASO CLINICO DI CLASSE III (MORSO INVERSO ANTERIORE)

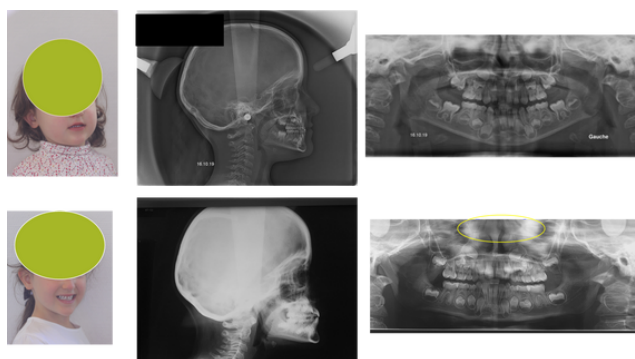
PER RIMEDIARE, ABBIAMO INTRAPRESO UN'ESPANSIONE ORTOPEDICA TRIDIMENSIONALE DEL MASCELLARE SUPERIORE UTILIZZANDO UN DISPOSITIVO CON RIALZI SUI MOLARI.

SUCCESSIVAMENTE, A CAUSA DEL CATTIVO ORIENTAMENTO DEI CANINI SUPERIORI, ABBIAMO PROSEGUITO CON L'ESPANSIONE SPERANDO NEL LORO RADDRIZZAMENTO SENZA NECESSITÀ DI RIALZI.

IL DISPOSITIVO FROGGYMOUTH HA PERMESSO L'ADATTAMENTO MANDIBOLARE ALL'ESPANSIONE MASCELLARE.



IL VOLTO DELLA PAZIENTE È ORA MOLTO PIÙ ARMONIOSO E SEMBRA RESPIRARE PIÙ FACILMENTE ATTRAVERSO IL NASO. I PROGRESSI DEL TRATTAMENTO POSSONO ESSERE VALUTATI SEMPLICEMENTE OSSERVANDO IL VISO, ANCHE SE GLI OCCHI SONO COPERTI. È OPPORTUNO SEGUIRE L'EVOLUZIONE DI QUESTO CASO PER DIVERSI ANNI, DATO CHE LA PAZIENTE È GIOVANE.



FROGGYMOUTH