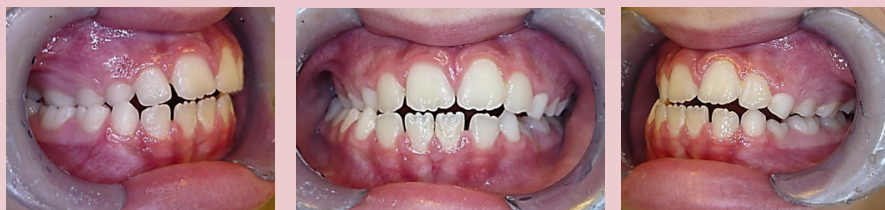
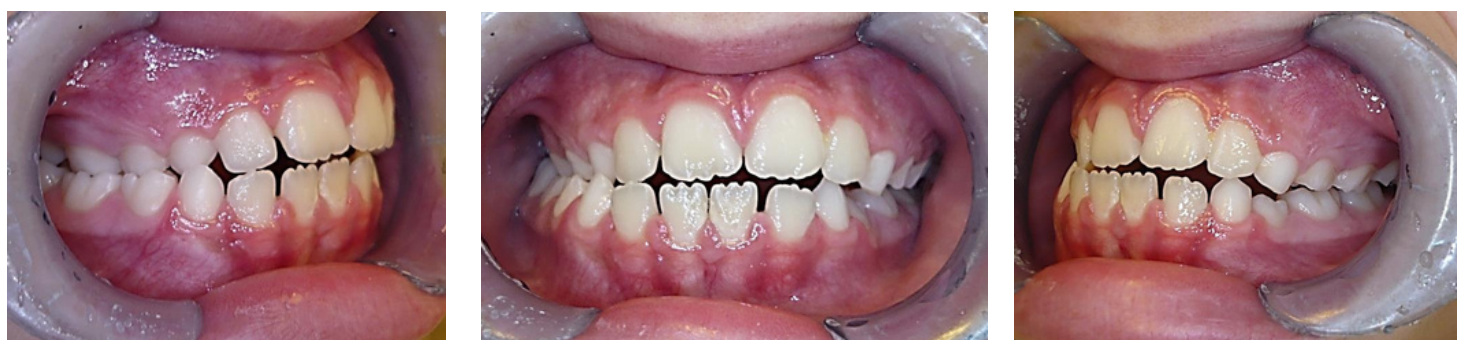
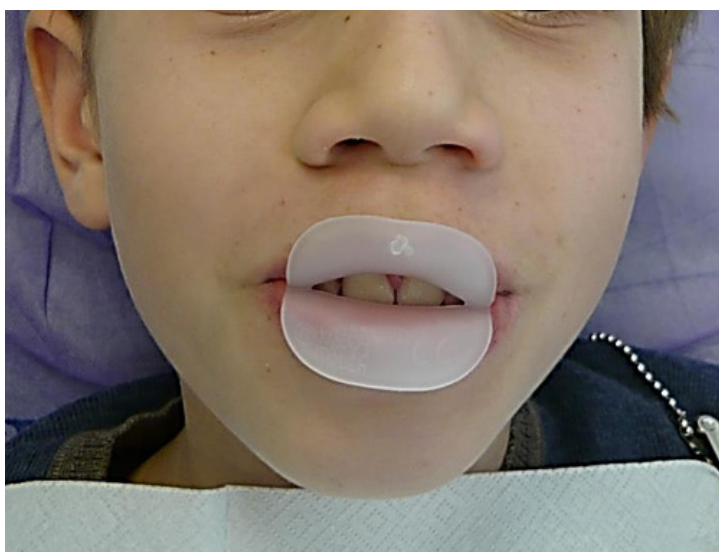## MORSO INCROCIATO DESTRO

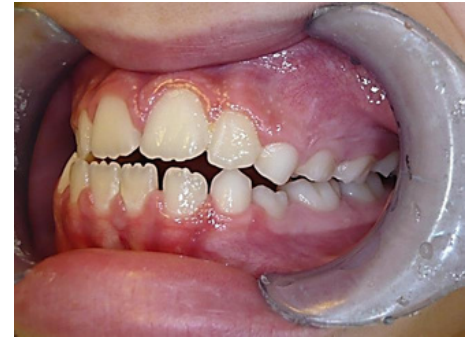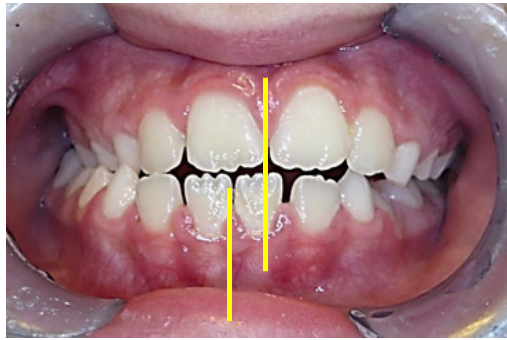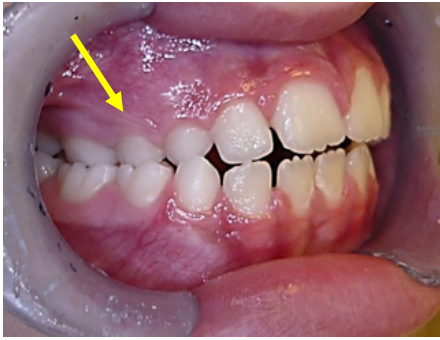
Dr. Pietro Manzini



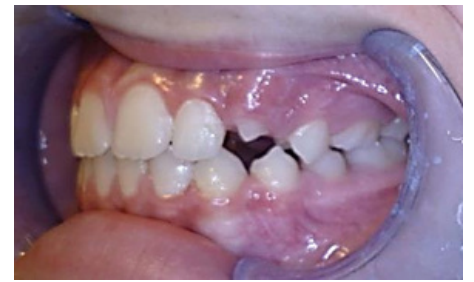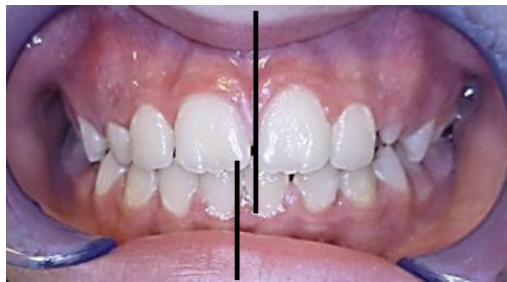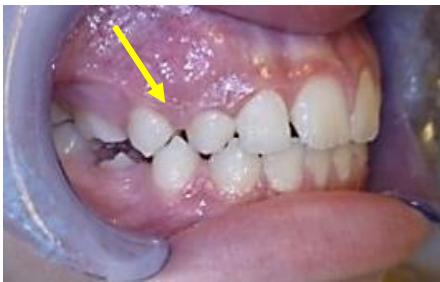IL PAZIENTE DI 11 ANNI, MASCHIO, PRESENTA MORSO INCROCIATO DESTRO  
E TIPO DI DEGLUTIZIONE "SUZIONE-DEGLUTIZIONE".  
SI PRESCRIVE L'UTILIZZO DI FROGGYMOUTH.



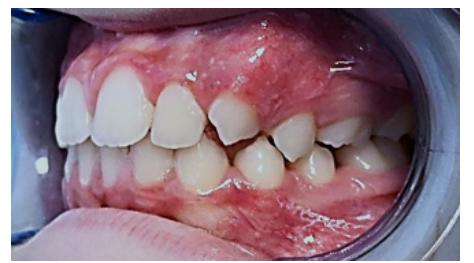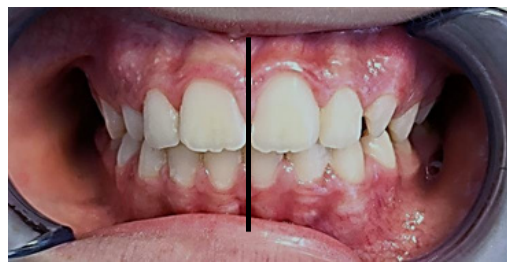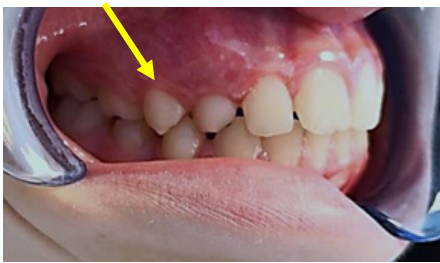## INIZIO TRATTAMENTO



## DOPO 10 MESI



## DOPO 15 MESI



DOPO 10 MESI TERMINA IL TRATTAMENTO CON FROGGYMOUTH: LA DEGLUTIZIONE ATIPICA È STATA CORRETTA E IL MORSO INCROCIATO HA INIZIATO A REGREDIRE.

DURANTE I 5 MESI SUCCESSIVI, L'OCCLUSIONE SI È CORRETTA NATURALMENTE.



FROGGYMOUTH