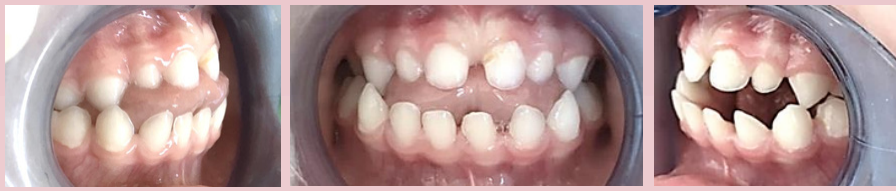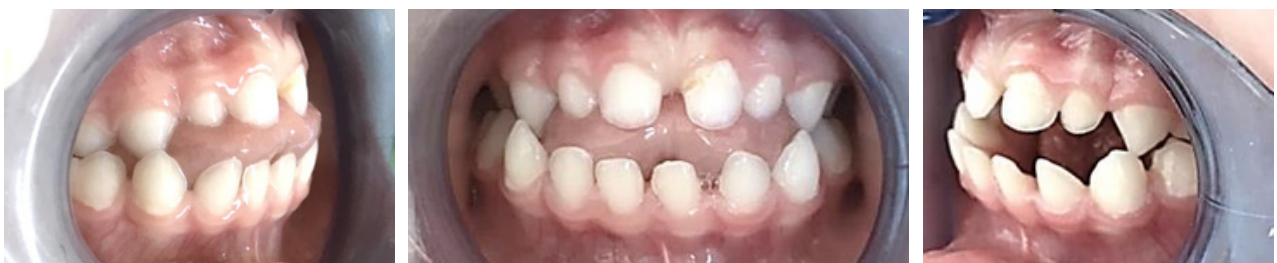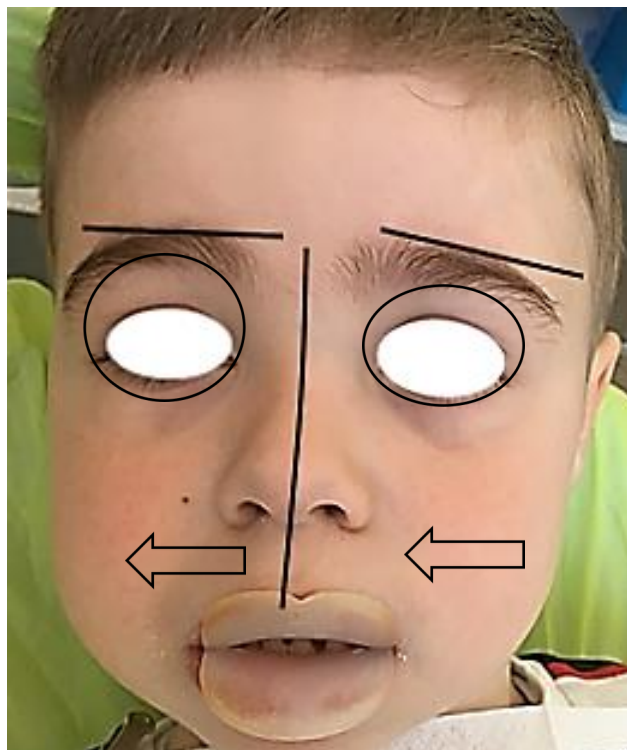
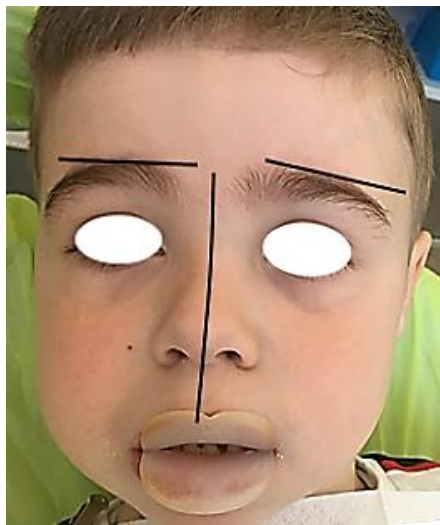


**MORSO APERTO E
ASIMMETRIA
CRANIO-FACCIALE**
Dr. Pietro Manzini

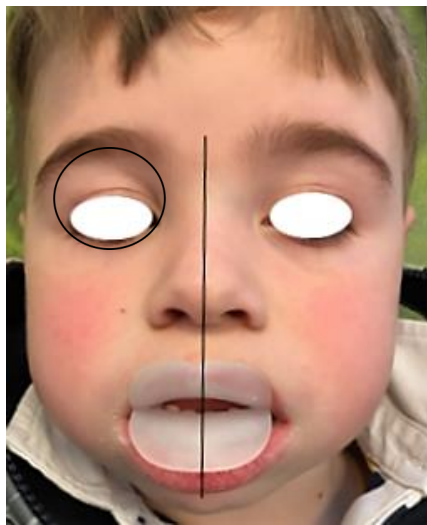


IL PAZIENTE DI 5 ANNI, MASCHIO, PRESENTA MORSO APERTO E
ASIMMETRIA CRANIO-FACCIALE.
SI PRESCRIVE L'UTILIZZO DI FROGGYMOUTH.

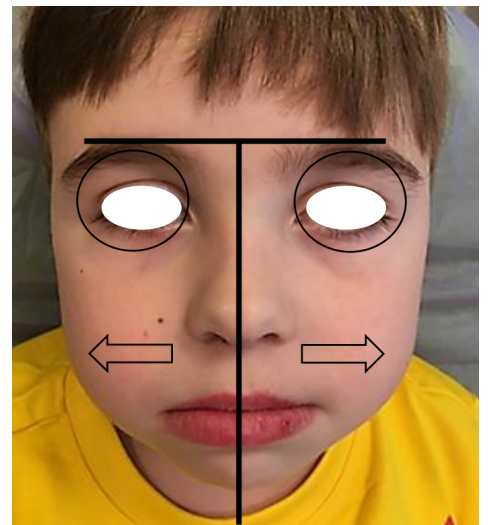




INIZIO DEL TRATTAMENTO

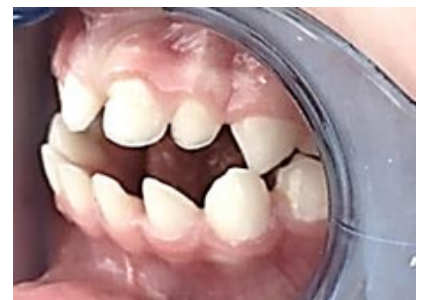
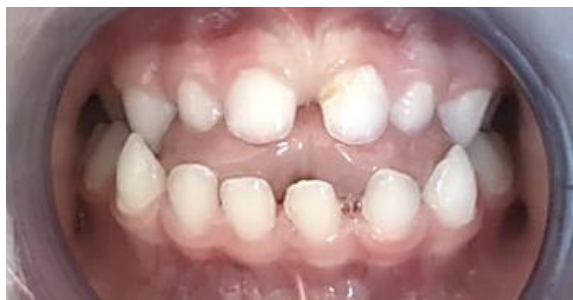
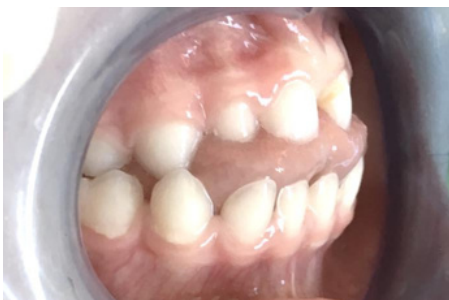DOPO 5 MESI

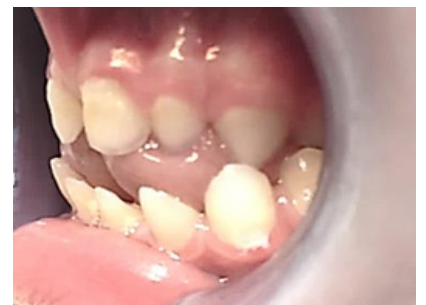
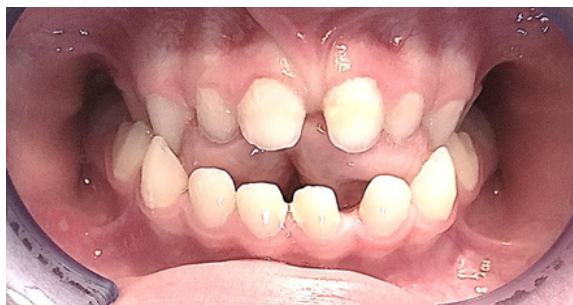
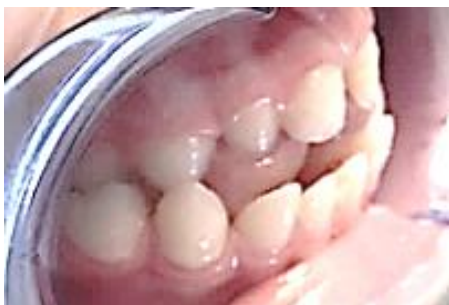DOPO 12 MESI

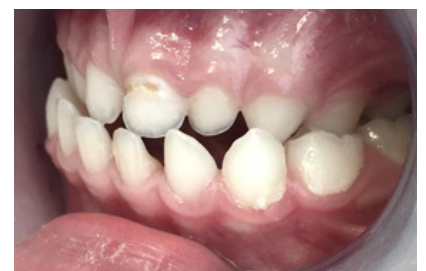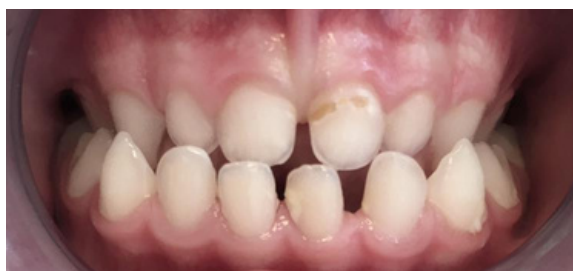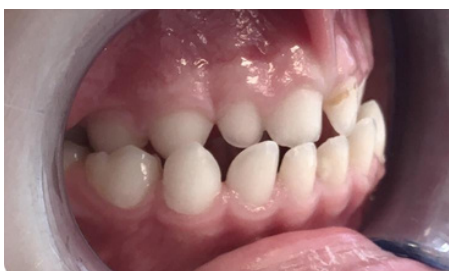INIZIO TRATTAMENTO



DOPO 5 MESI



DOPO 12 MESI



DOPO 12 MESI DI TRATTAMENTO, LA SIMMETRIA CRANIO-FACCIALE È RISTABILITA, IL MORSO APERTO E LA POSTURA LINGUALE CORRETTE.



FROGGY MOUTH